

# بِسْمِ اللّٰهِ الرَّحْمٰنِ الرَّحِیْمِ

نمایش صورت

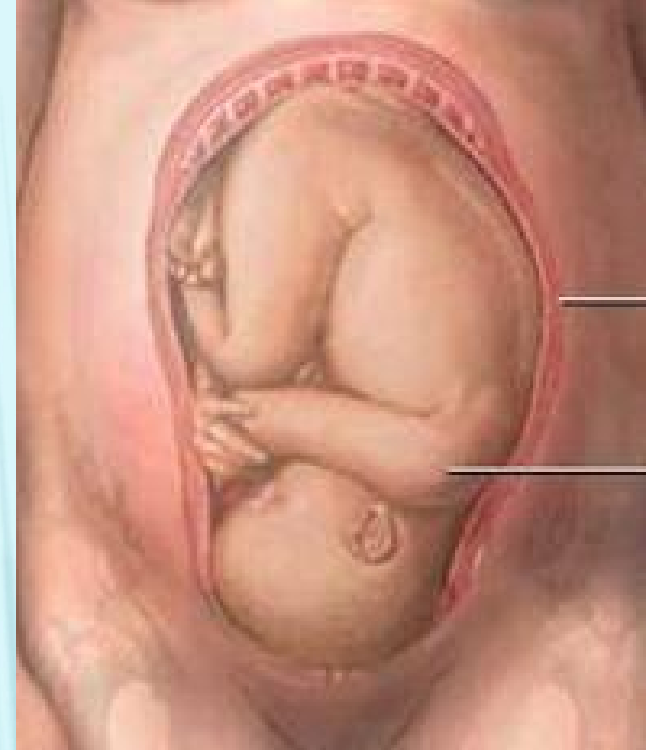
پیشانی

مرکب

قرار عرضی

هیدروسفالی

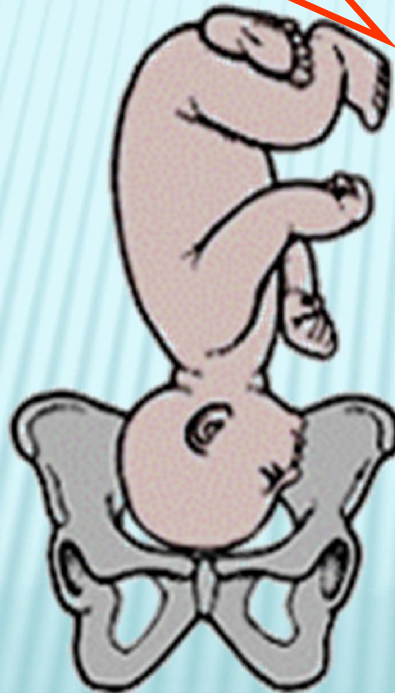
**Normal presentation**



**Abnormal presentations**



**Face**



**Brow**



**Breech**



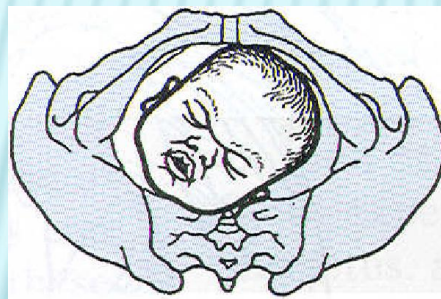
**Shoulder**

# FACE PRESENTATION / نمایش صورت

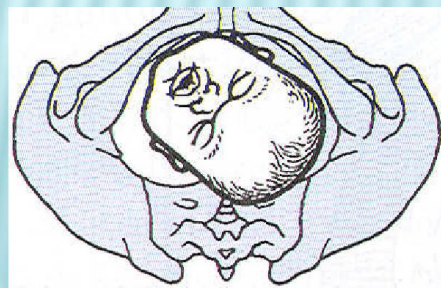
سر جنین ← هاپر اکستانسیون

اکسی پوت در تماس با پشت جنین است  
قرار جنین طولی است

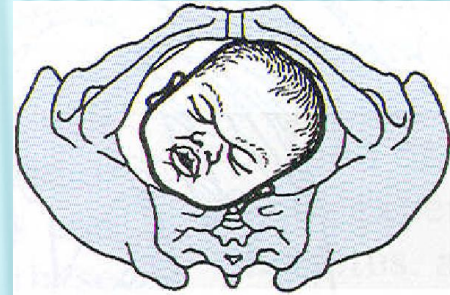
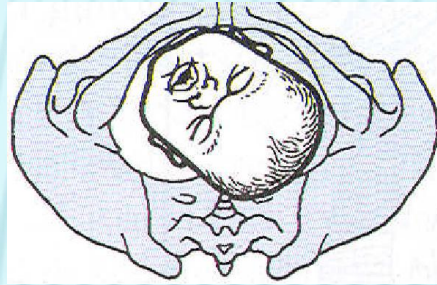
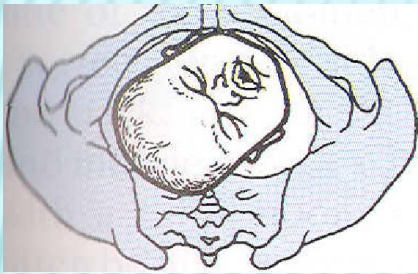
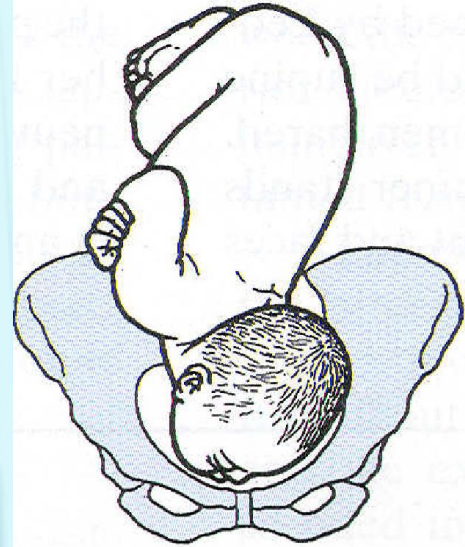
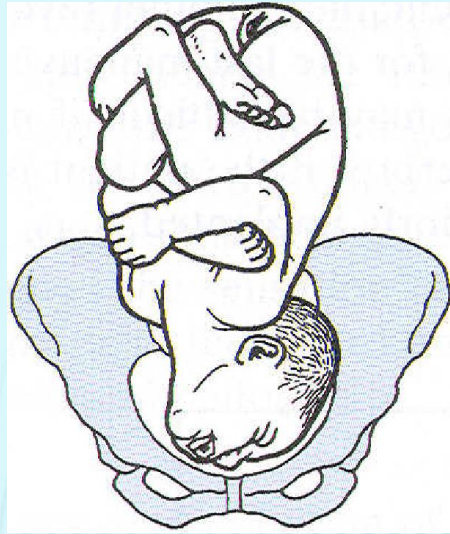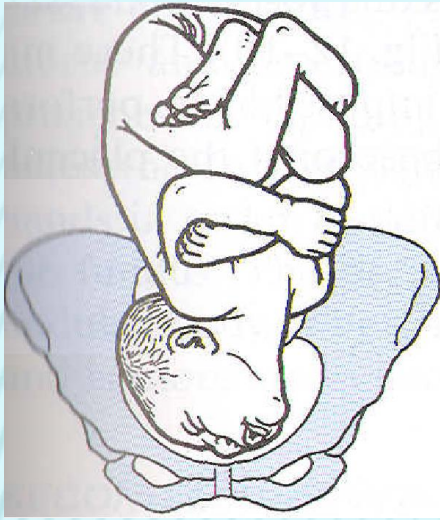
**presenting part- chin(mentum)**



**\*mentum posterior**



**\*mentum anterior**



**Lt mento-ant**

**Rt mento-ant**


**Rt mento-post]**

Longitudinal lie. Face presentation. Left and right anterior and right posterior positions.

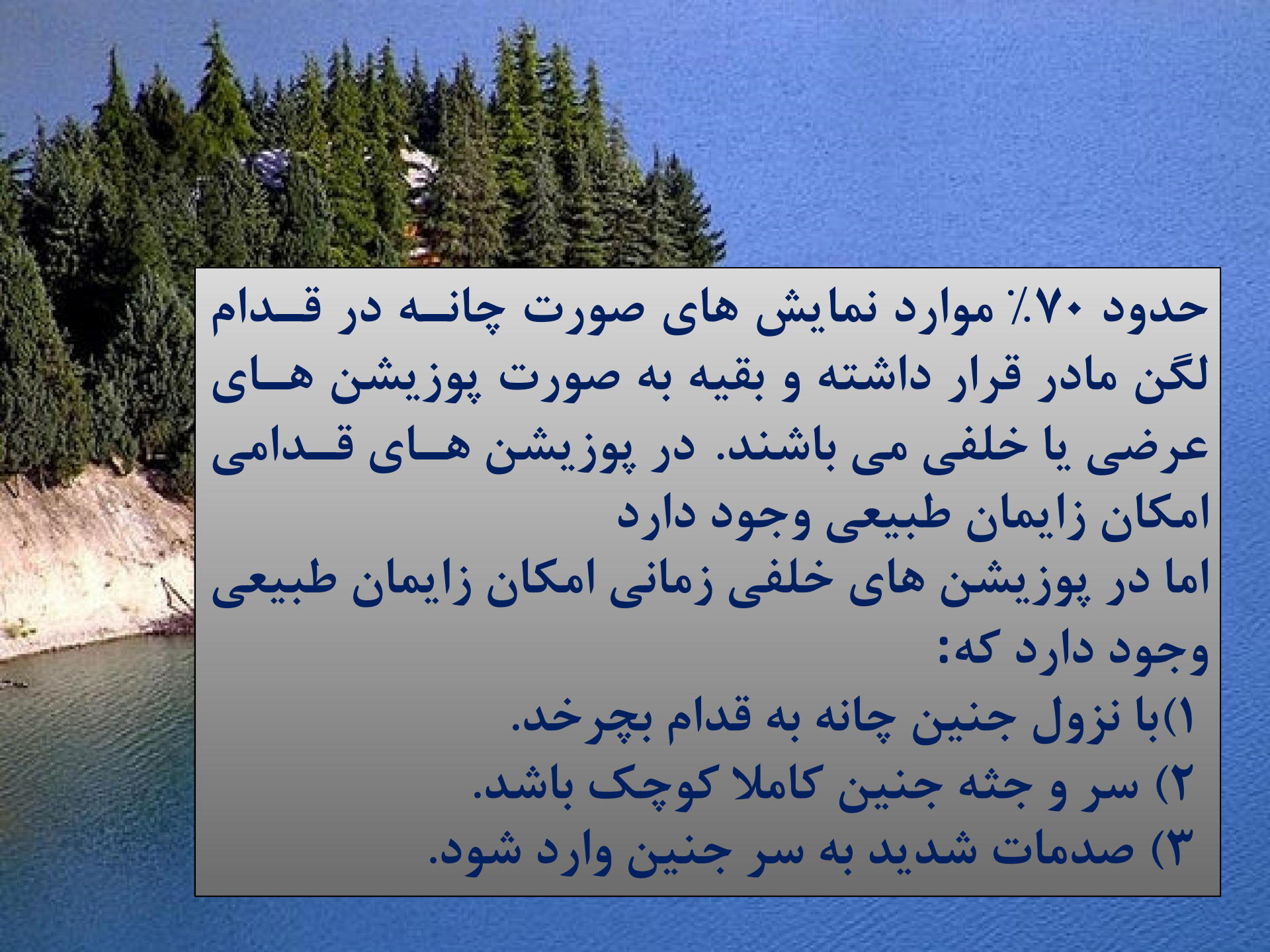
# Etiology

**: Extension, prevents head flexion**

بزرگی قابل توجه سر  
پیچیده شدن بند ناف دور گردن  
جنینهای آنانسفال و هیدروسفال  
تنگی ورودی لگن، ماکروزومی  
زنان مولتی پاریته  
پلی هیدرآمنیوس  
توده های لگنی  
چندقلویی  
نارس بودن



اکثر موارد پرزانتاسیون صورت متعاقب نزول پرزانتاسیون  
ابرو به وجود می آید.



حدود ۷۰٪ موارد نمایش های صورت چانه در قدام لگن مادر قرار داشته و بقیه به صورت پوزیشن های عرضی یا خلفی می باشند. در پوزیشن های قدامی امکان زایمان طبیعی وجود دارد اما در پوزیشن های خلفی زمانی امکان زایمان طبیعی وجود دارد که:

(۱) با نزول جنین چانه به قدام بچرخد.

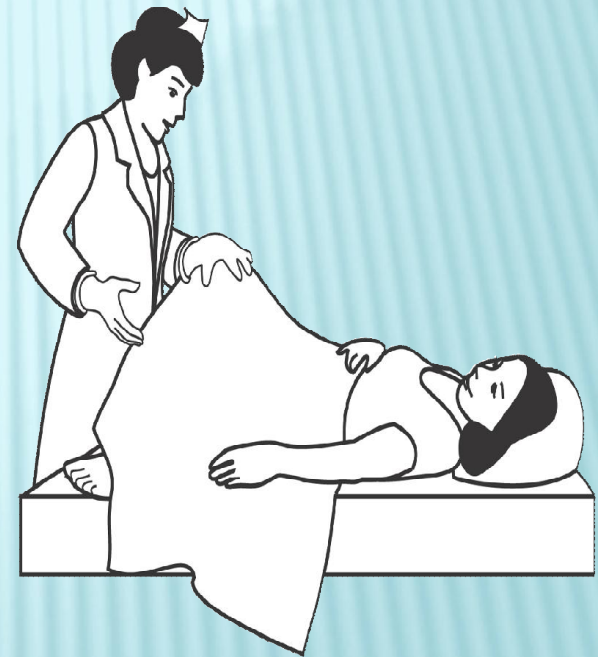(۲) سر و جثه جنین کاملاً کوچک باشد.

(۳) صدمات شدید به سر جنین وارد شود.

## \* معاینه واژینال

## تشخیص

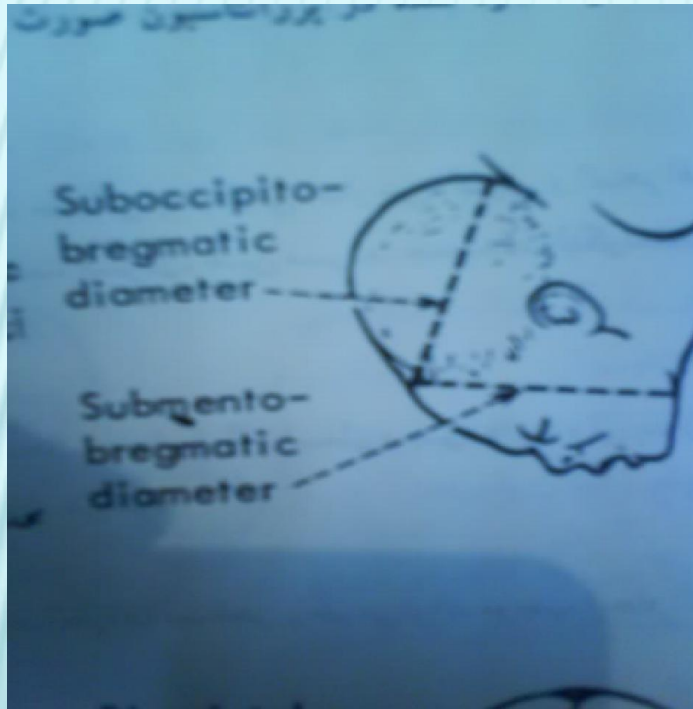
\* مانورهای لئوپولد: در مانور  
۴برجستگی سر در سمت پشت  
جنین زودتر لمس می شود. سر  
معمولا وارد لگن نشده است و در بالا  
به صورت متحرک احساس می شود.  
**صدای قلب جنین** به علت تحب  
قفسه سینه از طرف اندامها راحت  
شنیده می شود



\* تصاویر سونوگرافی

راديوگرافي

در نمایش صورت اقطار آنگازه شده عبارت است از  
**submento bregmatic** و سپس بای پاریتال







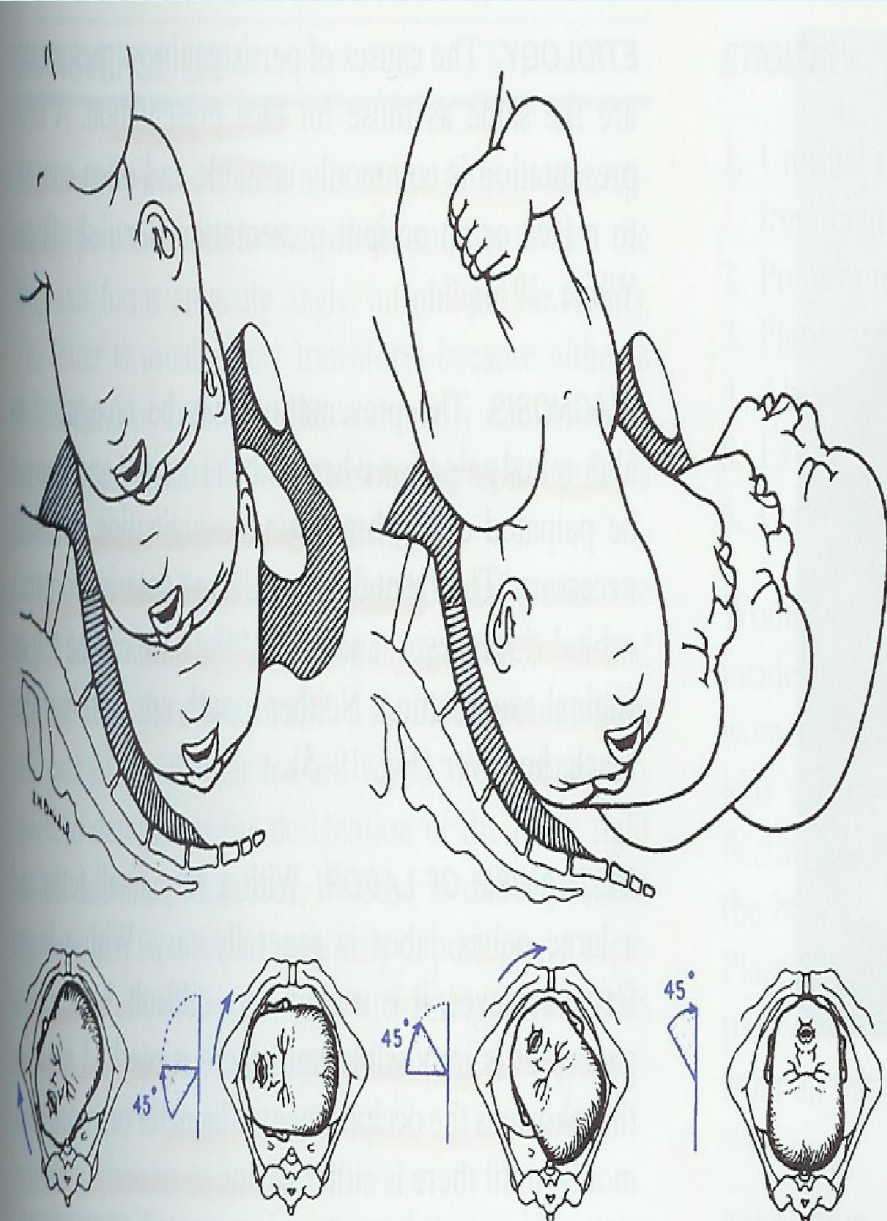
# مکانیسم لیبر

نمایش های صورت به ندرت در بالای ورودی لگن دیده می شوند.

زایمان در حالت چانه خلفی امکان پذیر نیست مگر اینکه به طور همزمان شانه های جنین وارد لگن شده باشد که البته این رخداد به جز در مورد جنین های بسیار کوچک یا مرده غیر ممکن است.

مکانیسم لیبر شامل حرکات اصلی نزول ، چرخش داخلی ، فلکسیون و حرکات فرعی اکستانسیون و چرخش داخلی است.

بعد از چرخش قدامی و نزول چانه و دهان در ناحیه ولو ظاهر می شود سطح تحتانی چانه به سمفیز پوبیس فشار وارد می کند و زایمان سر با فلکسیون صورت می گیرد سپس بینی، چشم، پیشانی و اکسی پوت در سطح قدامی پرینه ظاهر می شود. بعد از زایمان سر اکسی پوت به سمت مقعد می چرخد سپس چانه چرخش خارجی پیدا می کند و شانه ها خارج می شود.



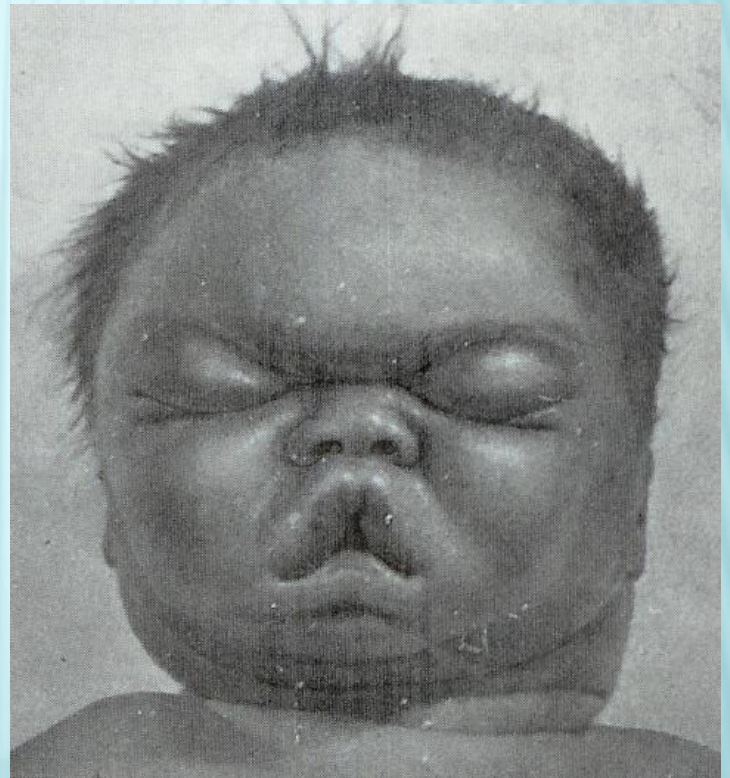
مکانیسم لیبر در پوزیشنهای عرضی و خلفی صورت مکانیسم لیبر در این پوزیشن ها همانند پوزیشن قدامی است با این تفاوت که میزان چرخش داخلی سر به جای ۴۵ درجه در نوع عرضی ۹۰ درجه و در انواع خلفی ۱۳۵ درجه است. در صورت عدم چرخش چانه به قدام امکان نزول بیشتر جنین از بین خواهد رفت. و در نتیجه زایمان در کف لگن در وضعیت منتوم خلفی متوقف خواهد شد. در دوسوم موارد پوزیشن های عرضی و خلفی صورت ، چانه به قدام چرخیده و با کمی افزایش طول مدت زایمان ، وضع حمل به خوبی به پایان می رسد.

معمولا در غیاب تنگی لگن و در صورت وجود لیبر موثر ،  
زایمان واژینال با موفقیت انجام می شود . به منظور جلوگیری  
از آسیب صورت و چشمهای جنین بهتر است ضربان قلب با  
استفاده از ابزارهای خارجی پایش شود. چون نمایش صورت  
در جنین های ترم در حضور درجاتی از تنگی ورودی لگن  
شایع تر است زایمان سزارین به کرات اندیکاسیون پیدا می  
کند.

تلاش برای تبدیل دستی نمایش صورت به نمایش ورتکس ،  
چرخش با دست و یا با فورسپس برای تبدیل وضعیت چانه  
خلفی پایدار به وضعیت چانه قدامی و چرخش پودالیک  
داخلی و سپس خارج سازی جنین ؛ همگی خطرناک است . و  
نباید انجام شوند.

## نوزاد بعد از زایمان

- \* face edema
- \* head molding
- \* increased the length of the occipitomenal diameter



## نمایش پیشانی

- نادر ترین نوع نمایش است
- در ورودی لگن قسمتی از سر جنین بین برآمدگی اربیت و فونتاتل قدامی ظاهر می شود
- سر جنین بین فلکسیون کامل و اکستانتسیون کامل است
- این نوع نمایش ناپایدار است به اکسی پوت یا به صورت تبدیل می شود
- اتیولوژی این نوع نمایش همان اتیولوژی صورت است

## Diagnosis

### : abdominal palpation

هم اکسی پوت و هم چانه قابل لمس است.

### :vaginal examination

سوچورهای فرونتال، فونتاتل بزرگ قدامی، برآمدگیهای

اربیت، چشمها و ریشه بینی قابل لمس هستند

دهان و چانه لمس نمی شوند.

سونوگرافی و رادیوگرافی برای نمایش ابرو کمک کننده

هستند.

## عوارض

اگر نمایش ابرو پایدار بماند انجام زایمان  
واژینال غیر ممکن است.

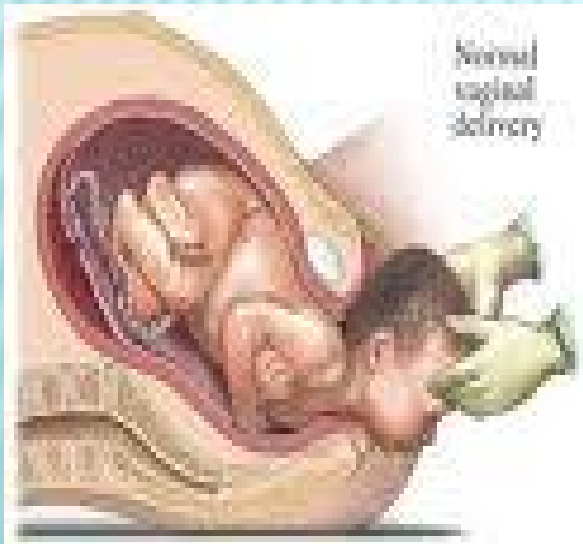الگوهای توقفی و اینرسی رحم جزو عوارض  
شایع است.

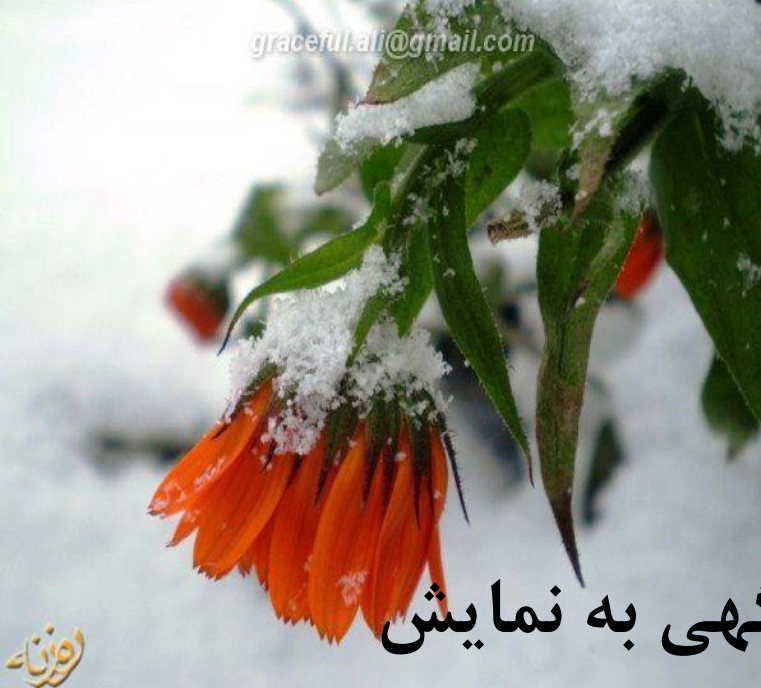



## مکانیسم لیبر

انگازمان سر و به دنبال آن زایمان امکان پذیر نیست مگر اینکه لگن بسیار بزرگ ، جنین کوچک، مولدینگ وسیع یا به نمایش صورت یا اکسی پوت تبدیل شود  
کاپوت سوکسیدانئوم وسیع در پیشانی جنین هم رخ می دهد.



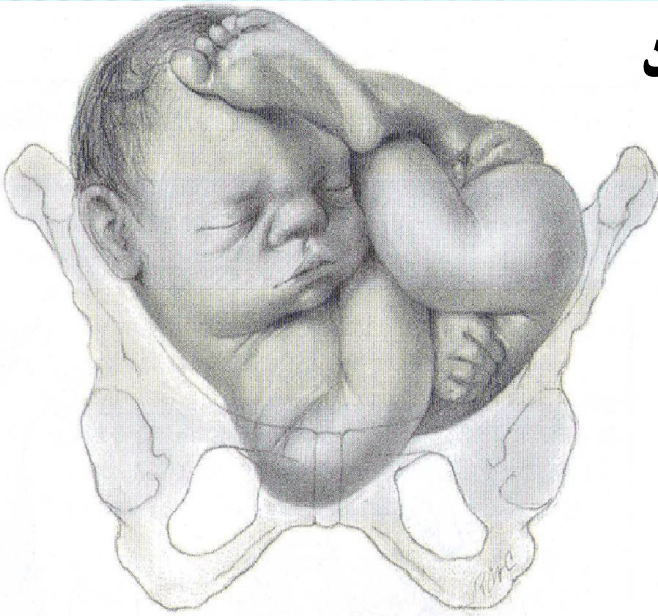


## پیش آگهی

در نمایشهای گذرای پیشانی پیش آگهی به نمایش نهایی بستگی دارد  
اگر نمایش پیشانی پایدار بماند پیش آگهی زایمان واژینال ضعیف خواهد بود  
مگر اینکه جنین کوچک و یا مجرای زایمانی بسیار بزرگ باشد.  
اصول اداره زایمان مشابه زایمان نمایش صورت است.

## قرار عرضی

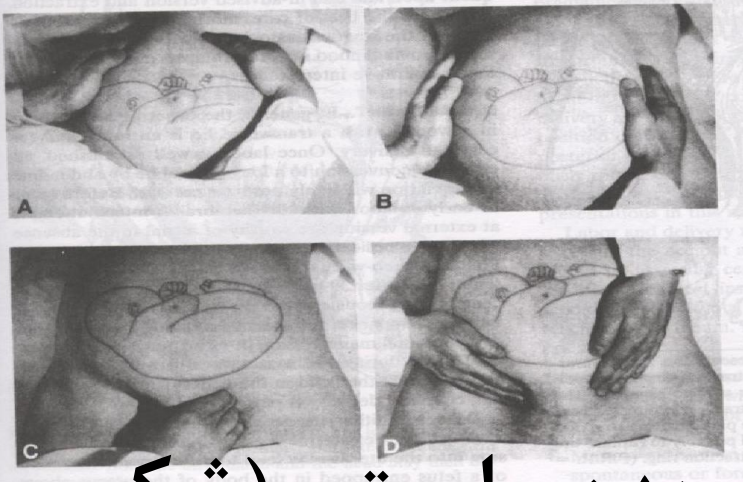
در قرارهای عرضی شانه معمولاً در بالای ورودی لگن قرار دارد و سر جنین در یک حفره ایلیاک و ته جنین در یک حفره ایلیاک دیگر قرار می‌گیرد



## اتیولوژی

- (۱) شلی دیواره شکم در نتیجه پاریده بالا
- (۲) جنین پره ترم
- (۳) جفت سرراهی
- (۴) آناتومی غیرطبیعی رحم (رحم دو شاخ یا سپتوم دار)
- (۵) افزایش مایع آمنیون
- (۶) تنگی لگن

## تشخیص:



- 1) شکم بیش از حد معمول پهن است (شکم عریض، پهن)
- 2) ارتفاع رحم به مراتب کمتر از سن حاملگی است
- 3) برجستگی سفالیک در بالا و پایین رحم یافت نمی شود.
- 4) سر و ته جنین در پهلوهای مادر لمس می شود.
- 5) قسمت تحتانی شکم خالی است. صدای قلب جنین معمولاً کمی پایین تر از ناف شنیده می شود.

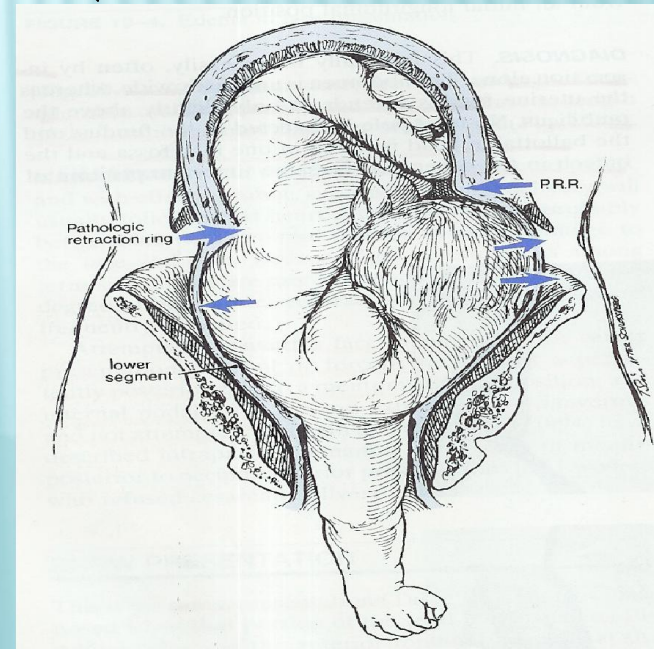
## در معاینه واژینال

-لمس کناره قفسه سینه و دنده ها به صورت مشبک  
-با پیشرفت دیلاتاسیون ← استخوان اسکاپولا و کلاویکولر  
قابل لمس است

در اواخر لیبر ← شانه محکم به داخل مجرای لگن فشار وارد  
آورده

در بسیاری از موارد دست و بازو به داخل  
واژن پرولاپس پیدا می کند ←

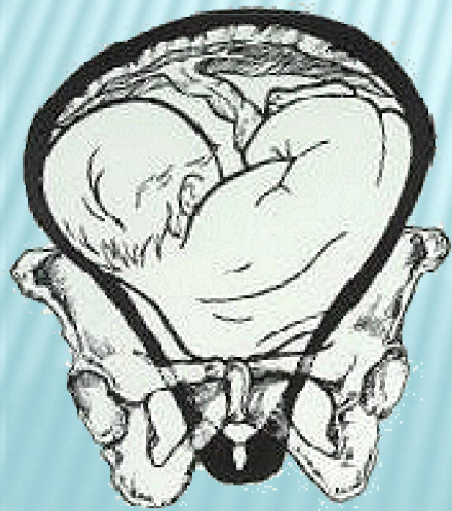با استفاده از سونوگرافی می توان  
به آسانی نمایش شانه و وضعیت  
جفت را بررسی کرد



**اگر اقدام سریع صورت نگیرد :**

**\*عوارض مادری:** عدم پیشرفت زایمان، پرولاپس بند ناف، پارگی رحم، عفونت، آسیبهای ناشی از زایمان طولانی، دست کاری در هنگام زایمان

**عوارض جنینی:** مرگ و میر پریناتال احتمالاً به دلیل آنوکسی ثانویه به پرولاپس بند ناف.



زایمان زمانی رخ می دهد که: \*جنین کمتر از ۸۰۰ گرم

\*لگن بسیار بزرگ

\*سر به طرف شکم فشرده می

شود

\*قفسه سینه در ناحیه ولو ظاهر

می شود

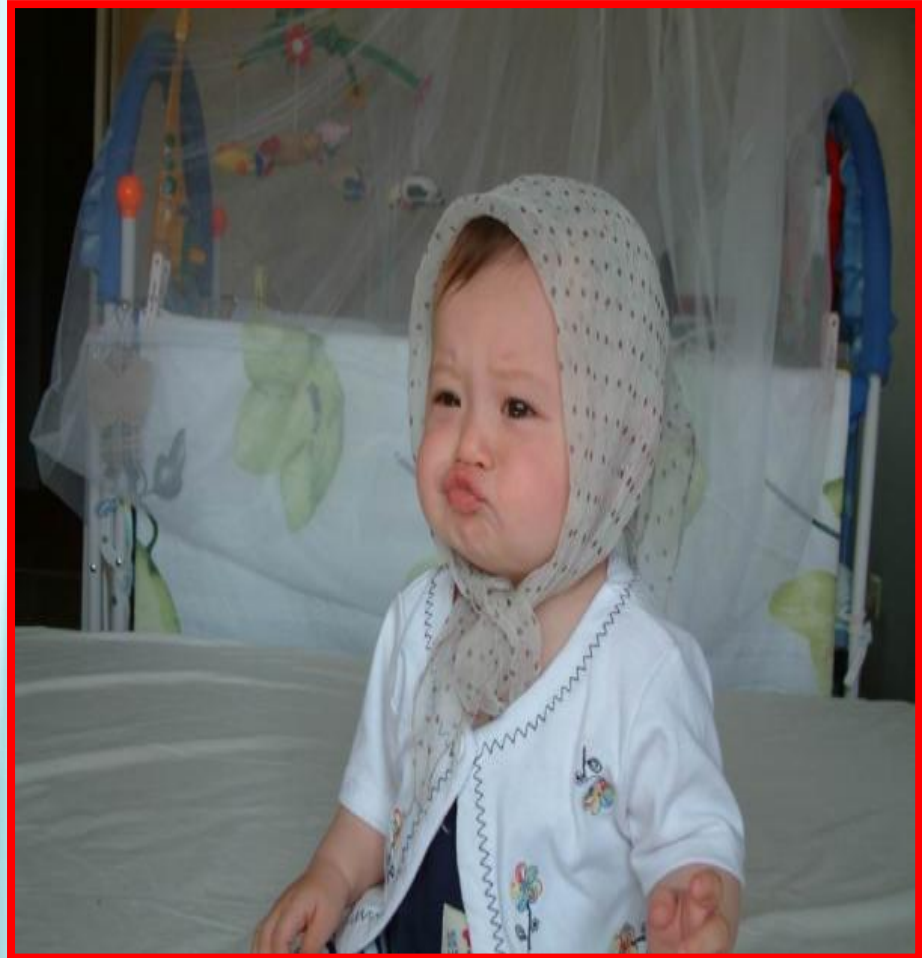\*سر و قفسه سینه به طور

همزمان از لگن عبور می کنند

\*جنین به صورت تا شده خارج

می شود

**Conduplicato Corpore**



## مکانیسم لیبر

زایمان خودبه خود غیر ممکن است.

بعد از ROM لیبر ادامه پیدا کند شانه جنین به داخل لگن فشار وارد می کند

بازو همان سمت پرولاپس می یابد.

با نزول بیشتر کناره لگن مانع نزول بیشتر شانه می

شود سر در یک حفره لگن و کفل در حفره دیگر

سپس رحم در تلاش ناموفق برای غلبه بر انسداد دچار

انقباض شدید شده حلقه انقباضی تشکیل می شود که

به آن **قرار عرضی فراموش شده** گویند



## مدیریت زایمان

اگر مادر در فاز فعال زایمان باشد ← سزارین

در صورتی شروع به چرخش  
خارجی می کنیم که ← ۳۹ هفته سن حاملگی باشد

پرده آمنیوتیک سالم باشد

عوارضی که نیاز به سزارین

دارد نداشته باشد

اگر بتوان سر جنین را با دستکاری شکم به داخل لگن هدایت کرد باید در چند انقباض بعدی سر در داخل لگن ننگه داشته شود تا سر در لگن تثبیت گردد.

✓ در صورت انجام سزارین برش عمودی داده می شود

## نمایش مرکب

در نمایش مرکب یکی از اندام ها در کنار عضو نمایش پرولاپس پیدا می کند و هر دو با هم در لگن ظاهر می شوند.

### اتیولوژی:

وضعیت هایی که مانع بسته شدن کامل ورودی لگن توسط سر جنین می شوند این عوامل شامل نارس بودن، حاملگیهای چندقلویی، مولتی پاریته، لگن بزرگ مادر... است.

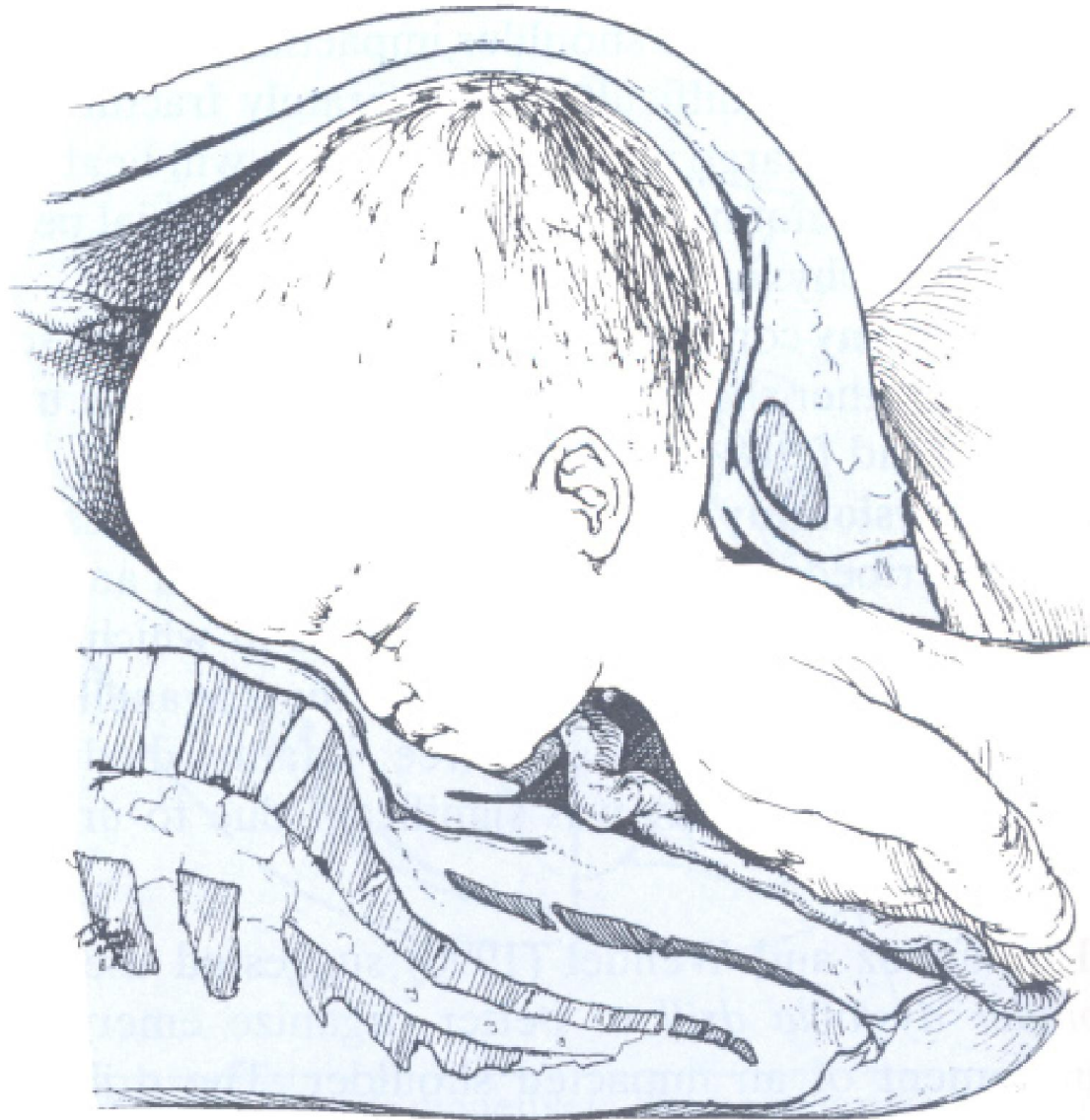

# نحوه اداره زایمان

---

## هیدرو سفالی جنین به عنوان علت زایمان سخت

- × **تعریف:** تجمع بیش از حد مایع مغزی نخاعی در بطن های مغز به همراه اتساع جمجمه
- × یا دور سر جنین بیش از ۵۰ س باشد ( دور سر طبیعی ۳۲ تا ۳۸ است .
- × **شیوع:** یک مورد از ۲۰۰۰ مورد جنین ها ( ۱۲ درصد کل ناهنجاریهای شدید را در زمان تولد تشکیل می دهد . )



در یک سوم  
موارد  
بریچ هستند

# نحوه اداره زایمان

---